Aus der Chirurgischen Universitätsklinik Göttingen.
Leiter: Professor Dr. R. Stich.

Über die Belastungsgrenze der behaarten Haut von Hunden bei Bestrahlung mit dem Körperhöhlenrohr nach Schaefer-Witte

Dissertation

zur

Erlangung des Doktorgrades

der

Medizinischen Fakultät Göttingen

vorgelegt am 30. Januar 1939

von

Siegfried Oswald

aus Göttingen/Rosdorf

1940

DRUCK VON KONRAD TRILTSCH, WÜRZBURG

Dekan: Prof. Dr. W. Krantz.
Berichterstatter: Prof. Dr. R. Stich.

Als Wilhelm Konrad von Röntgen in der Mitte der neunziger Jahre des vorigen Jahrhunderts in seiner Schrift „Über eine neue Art von Strahlen" erstmalig jene Entdeckung veröffentlichte, um deren idealste Verwendung sofort namhafte Forscher und berufene Wissenschaftler miteinander zu wetteifern begannen, ahnte wohl niemand, welch wichtige Rolle die Röntgenstrahlen in der Medizin einmal spielen würden. Am wenigsten aber konnte man voraussehen, daß die schon frühzeitig mit brauchbaren Ergebnissen in der Diagnostik angewandten Strahlen später auf therapeutischem Gebiet eine mindestens gleichgroße Bedeutung erlangen sollten. Da die Technik im Röhren- und Apparatebau jedoch zu Beginn unseres Jahrhunderts naturgemäß noch in den ersten Anfängen steckte, war der Weg, der zur erfolgreichen Nutzanwendung der Strahlen zu Heilzwecken führte, lang, beschwerlich und reich an Rückschlägen. Erst mit der Erkenntnis der Strahlenwirkung auf die Biologie der gesunden und kranken Zelle, der Festlegung bestimmter Einheitsbegriffe in der Bestrahlungstechnik und der Herstellung von Hochleistungsgeräten waren die Voraussetzungen für eine exakte und erfolgversprechende Strahlenbehandlung geschaffen.

Die ersten Versuche, sich die Röntgenstrahlen zu Zwecken der Therapie dienstbar zu machen, wurden schon am Ausgang des vorigen Jahrhunderts unternommen. Freund und Hahn gelang es, eine Epilation bei Hypertrichosis (1896) und Heilung eines hartnäckigen Ekzems (1899) zu erzielen. Perthes hatte (1904) mit der Bestrahlung eines dicht unter der Haut gelegenen Lippenkarzinoms guten Erfolg. Nachdem dann Holzknecht durch Einführung der Dosimetrie (1902/03) die Möglichkeit einer Applikation von genau berechenbaren Strahlenmengen geschaffen und Gauß die Technik der Tiefenbestrahlung entwickelt und ausgebaut hatte (1910/12), blieben bei Anwendung vervollkommneter Röntgengeräte eindrucksvolle Dauererfolge nicht aus.

Doch während in den beiden letzten Jahrzehnten auf dem Gebiete der Strahlenbehandlung von gut- und bösartigen Erkrankungen und Neubildungen der Körperoberfläche gewaltige Fort-

schritte erzielt wurden, zeigen Veröffentlichungen und Statistiken von Chirurgen und Strahlentherapeuten, daß ein idealer Heilplan für die Behandlung von tiefer liegenden Neoplasmen in manchen Fällen noch nicht aufgestellt werden konnte.

Besondere Beachtung soll hier den Karzinomen des Anfangs- und Endabschnittes des Verdauungsrohres geschenkt werden. Diese nehmen insofern eine Sonderstellung unter den malignen Tumoren ein, als sie sich zwar nicht auf der Körperoberfläche, wohl aber im Gegensatz zu anderen Neubildungen in einer dem Auge sowie dem tastenden Finger mehr oder weniger leicht zugänglichen Körperhöhle befinden. Ihr Sitz ist daher, wie unten näher ausgeführt werden soll, vom therapeutischen Standpunkt aus günstiger zu beurteilen als die Lage der in abgeschlossenen Höhlen und abkapselndem Gewebe befindlichen Geschwülste.

An der Chirurgischen Universitätsklinik zu Göttingen werden Karzinome der Mundhöhle und des Rectums, sofern keine Kontraindikation durch Alter oder Krankheit des betreffenden Trägers gegeben und der Zeitpunkt für eine aussichtsreiche und erfolgversprechende Radikalentfernung noch nicht verstrichen ist, stets operativ angegangen. Zwar stellt ein solches Vorgehen, etwa die amputatio oder gar die exstirpatio recti zweifellos einen stark verstümmelnden Eingriff dar; jedoch sind die Erfolge, die man auf diesem Gebiete mit Röntgen- und Radiumstrahlen erzielte, noch so wenig überzeugend, daß diese zwar zur Vor- oder Nachbehandlung oder bei bereits inoperablen Karzinomen angewandt werden, aber die Radikalmethode vorläufig keinesfalls verdrängen können.

In der Bekämpfung des Krebses mit Röntgenstrahlen haben nun Schäfer und Witte neue Wege beschritten. In Zusammenarbeit mit den Konstrukteuren der Siemens-Reiniger-Werke entwickelten sie an der Universitätsfrauenklinik zu Göttingen ein Nahbestrahlungsgerät, das sogenannte Körperhöhlenrohr, Type: N 100/5, das aus dem Schrifttum bereits hinreichend bekannt ist, und auf dessen Bau daher an dieser Stelle nicht näher eingegangen werden soll. Erwähnt sei nur, daß in der Chirurgischen Klinik als Medium zwischen Röntgenröhre und Bestrahlungsobjekt im Gegensatz zur Frauenklinik nicht eine Lage von feuchtem Zellstoff, sondern Bernstein verwandt wird, dessen Dichte der des Wassers und damit wohl auch den Streuungsverhältnissen desselben gleichkommt. Wir verdanken diese Neuerung dem Direktor des Instituts für Medizinische Physik in Göttingen, Herrn

Professor Dr. Küstner. Mit diesem Gerät, dessen geringer Durchmesser am Anodenteil von nur 3,5 cm eine Einführung des Rohres in die Vagina gestattet, sind erfolgreiche Nahbestrahlungen des Uterus und der Parametrien durchgeführt worden.

Unsere Aufgabe ist es, zu erörtern und zu untersuchen, ob das Körperhöhlenrohr auch in der Röntgentherapie chirurgischer Krebse Verwendung finden kann.

Der wegen seines mäßigen Umfanges wie gesagt für gynäkologische Zwecke geeignete Bestrahlungsteil der Röhre ließe sich wohl auch für die Dauer kurzer Sitzungen in die Mundhöhle eines Patienten einführen; doch wäre eine Indikation hierfür nur etwa bei einem Zungen- oder Tonsillenkarzinom gegeben. Ein Oberkieferkrebs dagegen wird mit den Strahlen des Körperhöhlenrohrs von der Mundhöhle aus schwerlich zu erreichen sein, es sei denn bei Verwendung geeigneter Schrägfilter. Eine technische Unmöglichkeit aber stellt bei den relativ häufigeren bösartigen Geschwülsten des Rectums ein Einführen des Rohres durch den Anus dar, da hierfür der Durchmesser von 3,5 cm selbstverständlich zu groß ist. Nur durch Entfernung des Kreuzbeines und Freilegung des Tumors ließe sich die Röhre unmittelbar an diesen heranbringen. Doch stellt offensichtlich solch ein Eingriff keineswegs eine erstrebenswerte Lösung dar.

Wenden wir uns jetzt der Frage zu, ob das Körperhöhlenrohr vielleicht zur Bestrahlung eines in Mundhöhle oder Rectum gelegenen Karzinoms von außen her, also durch die Haut hindurch, verwandt werden kann, wobei sich die Entfernung Fokus-Tumor durch leichte Kompression des dazwischen liegenden Gewebes mittels des aufgesetzten Rohres bis auf wenige Zentimeter verringern ließe, so ist zu untersuchen, welches Verhalten die den Körper bedeckende Haut bei Bestrahlungen solcher Art zeigt. Sind die Hautreaktionen gering und auf Rötung und Haarausfall beschränkt, so besteht unter Umständen die Möglichkeit, diese Methode in der Röntgenbehandlung der Karzinome zu verwerten; entstehen jedoch irreparable Schädigungen wie trockene oder nässende Epidermitiden und unheilbare Röntgenulcera, dann ist auch dieser Weg nicht gangbar.

Um die Belastungsgrenze der Körperoberfläche bei Beschickung mit tiefenwirksamen Strahlen aus dem Körperhöhlenrohr ermitteln zu können, war ein Tierversuch notwendig, für dessen Durchführung wir folgende Überlegungen anstellen:

Angenommen wurden vier Karzinome in einer Gewebstiefe von 4 cm, die wir mit hohen, jedoch fraktionierten Dosen und kleinen Feldern bestrahlen wollten. Den Sitz dieser Tumoren verlegten wir bewußt in die Extremitäten des Tieres und nicht in seinen Stamm, da bei einer Bestrahlung des Tierkörpers eine etwa entstehende Schädigung lebenswichtiger innerer Organe leicht den frühzeitigen Exitus des Tieres hätte zur Folge haben können, der dann eine ausgiebige Beobachtung der bestrahlten Hautstellen unmöglich machen mußte. Eine Gewebstiefe von 4 cm wurde gewählt, da wir in dieser Entfernung etwa mit dem auf die Haut aufgesetzten Rohr vom Kreuzbein her den Herd eines Rectumkarzinoms bei einem erwachsenen Menschen treffen können. Diesen vier angenommenen Neoplasmen sollten in verschiedenen, im Abstand von zwei bis drei Tagen aufeinander folgenden Sitzungen Gesamtdosen von 500, 1 000, 1 500 und 2 000 r appliziert werden.

Bei Vorversuchen dieser Art, die von Herrn Volontärassistent Kaumanns an der hiesigen Klinik durchgeführt wurden, der uns die von ihm gewonnenen Ergebnisse zur Verfügung stellte, erzielte jener mit den doppelten Dosen stärkste Ulcerationen, an denen seine Versuchstiere infolge von Röntgenkachexie bald zugrunde gingen; seine Bestrahlungen waren jedoch ohne Verwendung von Hartgummikappe und Bernstein vorgenommen worden.

Zu unserer Versuchsanordnung sei bemerkt, daß wir das im Besitz der Chirurgischen Klinik befindliche Körperhöhlenrohr (Type: N 100/5) mit der Hartgummikappe und einer Bernsteinscheibe von 1 cm Dicke beschickten und somit einen Brennfleck-Kappen-Abstand von 2 cm erzielten (Kombin. A_2).

Als Versuchstier verwandten wir eine zwei Jahre alte Terrierhündin, die zuerst am rechten, dann am linken, hinteren Oberschenkel, später jeweils in der gleichen Sitzung an beiden vorderen Oberschenkeln bestrahlt wurde.

Die Aufstellung des Bestrahlungsplanes nahmen wir nach folgender Berechnung vor:

Bei einem Kappenabstand von 1 cm (= Kappen-Brennfleck-Entfernung von 2 cm) erzielt man in einer Gewebstiefe von 4 cm eine Strahlungsintensität von 27 r/Minute (nach der Isodosenkurve!). Sollen einer Körperstelle nun 500 r in drei Sitzungen appliziert werden, so ist diese in einer Sitzung mit 166 r zu bestrahlen. Für die Applikation von 500 r sind also drei Sitzungen von je 6 Minuten Dauer notwendig. Ähnlich liegen dann auch die Verhältnisse bei Gesamtdosen von 1 000, 1 500 und 2 000 r.

Isodenkurve bei 1 cm Kappenabstand.

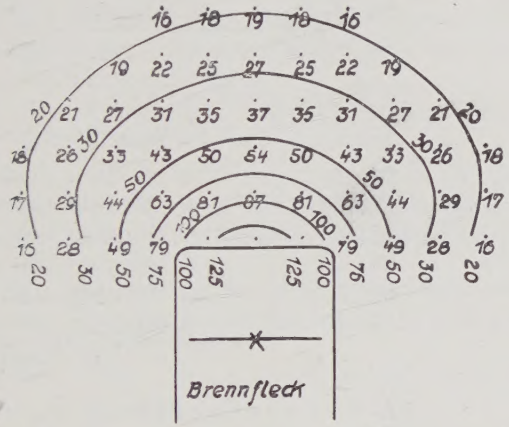

Folgende vier Versuchsreihen waren durchzuführen:

1., Gesamtdosis: 500 r
27 r/Min., Kappenabstand: 1 cm, Gewebstiefe: 4 cm:
3 Sitzungen mit je 166 r; Dauer jeder Sitzung 6 Minuten.

2., Gesamtdosis: 1000 r
27 r/Min., Kappenabstand: 1 cm, Gewebstiefe: 4 cm:
6 Sitzungen mit je 166 r; Dauer jeder Sitzung 6 Minuten.

3., Gesamtdosis: 1500 r
27 r/Min., Kappenabstand: 1 cm, Gewebstiefe: 4 cm:
9 Sitzungen mit je 166 r; Dauer jeder Sitzung 6 Minuten.

4., Gesamtdosis: 2000 r
27 r/Min., Kappenabstand: 1 cm, Gewebstiefe: 4 cm:
12 Sitzungen mit je 166 r; Dauer jeder Sitzung 6 Minuten.

Zusammenfassend sei also gesagt:

Versuchstier ♀ Hund „Ella“ (braunweiß) erhält in fraktionierten Dosen von 166 r pro Sitzung Wirkungsdosen von insgesamt 500, 1000, 1500 und 2000 r in 4 cm Gewebstiefe im Abstand von 2—3 Tagen auf alle vier Extremitäten.

Mit diesen Bestrahlungen wurde am 12. Mai 1938 begonnen. Die einzelnen Sitzungen fanden in den Monaten Mai bis Juli statt, wie aus der nebenstehenden Tabelle ersichtlich ist.

I. Versuchsreihe.

Sitz.:	Tag:	rt. Hinterl.:
1.	12. 5.	6 Minuten (166 r)
2.	14. 5.	6 Minuten (166 r)
3.	16. 5.	6 Minuten (166 r)
		rd. 500 r

II. Versuchsreihe.

Sitz.:	Tag:	lk. Hinterl.:
1.	21. 5.	6 Minuten (166 r)
2.	23. 5.	6 Minuten (166 r)
3.	25. 5.	6 Minuten (166 r)
4.	28. 5.	6 Minuten (166 r)
5.	30. 5.	6 Minuten (166 r)
6.	1. 6.	6 Minuten (166 r)
		rd. 1000 r

III. Versuchsreihe.

Sitz.:	Tag:	rt. Vorderl.:	lk. Vorderl.:
1.	13. 6.	6 Minuten (166 r)	6 Minuten (166 r)
2.	15. 6.	6 Minuten (166 r)	6 Minuten (166 r)
3.	18. 6.	6 Minuten (166 r)	6 Minuten (166 r)
4.	20. 6.	6 Minuten (166 r)	6 Minuten (166 r)
5.	22. 6.	6 Minuten (166 r)	6 Minuten (166 r)
6.	25. 6.	6 Minuten (166 r)	6 Minuten (166 r)
7.	27. 6.	6 Minuten (166 r)	6 Minuten (166 r)
8.	29. 6.	6 Minuten (166 r)	6 Minuten (166 r)
9.	2. 7.	6 Minuten (166 r)	6 Minuten (166 r)
		rd. 1500 r	
10.	4. 7.		6 Minuten (166 r)
11.	6. 7.		6 Minuten (166 r)
12.	8. 7.		6 Minuten (166 r)
			rd. 2000 r

Die mehrere Monate lang durchgeführten Beobachtungen der bestrahlten Hautpartien ergaben folgende Hautreaktionen:

2. 6. 38. R. Hl. (rechter Hinterlauf): Die bestrahlte Hautstelle zeigt eine diffuse Rötung.
L. Hl. (linker Hinterlauf): o. B.

7. 6. 38. R. Hl.: die entzündlich veränderte Stelle bedeckt die Fläche eines Kleinfingernagels.
L. Hl.: o. B.

12. 6. 38. R. Hl.: Zustand wie am 7. 6.
L. Hl.: im bestrahlten Feld daumengliedgroße, rötliche Verfärbung der Haut.

17. 6. 38. R. Hl.: an der bestrahlten Hautstelle lassen sich einzelne Haare leicht ausziehen; sonst Befund wie am 12. 11.
L. Hl.: die bestrahlte Fläche ist deutlich entzündet; im Zentrum des Infiltrates lassen sich einzelne Haare ohne große Mühe entfernen.

22. 6. 38. R. Hl.: Haarausfall; keine neuen Veränderungen.
L. Hl.: Zustand wie am 17. 6.

27. 6. 38. R. Hl.: außer Haarausfall sind an der Peripherie der nunmehr etwa zweipfennigstückgroßen, kahlen Hautstelle mehrere stecknadelkopfgroße, bräunliche Flecken zu sehen (Abb. 1).
L. Hl.: im Bereich des 2×3 cm großen, enthaarten und entzündeten Bezirkes hat sich ein dünnes, glänzendes Häutchen gebildet.

2. 7. 38. R. Vl. (rechter Vorderlauf): die bestrahlte Hautstelle ist intensiv gerötet.
L. Vl. (linker Vorderlauf): starke Rötung des bestrahlten Bezirks.

Abb.

R. Hl.: die Rötung ist im Abklingen begriffen; die randständigen Flecken haben sich größtenteils zurückgebildet.

L. Hl.: verstärkter Haarausfall; die infiltrierte Fläche, die jetzt eine Ausdehnung von 2,4 cm besitzt, sieht gelbbraun aus und näßt ein wenig an den Rändern.

7. 7. 38. R. Vl.: zunehmende Größe des entzündeten Feldes.
L. Vl.: die intensive Rötung bedeckt eine Fläche von der Größe eines Einmarkstückes.
R. Hl.: Befund wie am 2. 7.; noch immer Haarausfall.
L. Hl.: das Häutchen hat sich gelöst; die darunter befindliche Haut ist schwach gerötet.

12. 7. 38. R. Vl.: In der Mitte des bestrahlten Bezirks lassen sich die Haare leicht lösen.
L. Vl.: an der Bestrahlungsstelle kann man die Haare in kleinen Büscheln mit Teilen der obersten Hautschicht abheben.
R. Hl.: keine neuen Veränderungen.
L. Hl.: der gesamte ovale Defekt näßt ein wenig; er ist gelblich verfärbt.

17. 7. 38. R. Vl.: lebhafter Haarausfall, bräunliche Verfärbung der ganzen Bestrahlungsfläche.
L. Vl.: starker Haarausfall und starke Infiltration in einem 2×4,5 cm großen Bezirk.
R. Hl.: die unregelmäßig begrenzte, haarlose, etwa 2×3 cm große Hautstelle zeigt verstreut eine Anzahl kleinster Pigmentflecken von bräunlicher Farbe. Die am Rande aufgetretenen fleckenartigen Stellen haben sich sämtlich zurückgebildet. Die Haut ist auf der Unterlage gut verschieblich, ist trocken und besitzt nach dem völligen Rückgang der Rötung ihre natürliche Farbe wieder. Haare, die am Rande des enthaarten Bezirkes stehen, sind auch bei mäßigem Zug nicht ausziehbar. (Abschluß der Beobachtung).
L. Hl.: die von Haaren völlig entblößte Hautstelle zeigt vier nagelkopfgroße, dunkelbraun gefärbte Borken am rechten Rande des bestrahlten Gebietes; der übrige Defekt näßt noch immer. Auf dem gesamten Feld sind zahlreiche bräunliche Pigmentflecken zu erkennen. (Abb. 2.)



Abb. 2.

22. 7. 38. R. Vl.: Haarausfall. Auf dem schon haarfreien Hautbezirk findet sich eine kleine, mittelständige Stelle, die näßt.
L. Vl.: starker Haarausfall. Der ganze Defekt ist mit einem gelblich-weißen Belag behaftet.
L. Hl.: Zustand wie am 17. 7.

26. 7. 38. R. Vl.: Neben Haarausfall sind schmierig-weiße Beläge wahrzunehmen, die am Rande einen stärkeren Grad aufweisen.
L. Vl.: Außer Haarausfall bemerkt man in der Mitte des Defektes beginnende Geschwürsbildung, die im Zentrum eine kraterförmige Einziehung aufweist.
L. Hl.: Am Rande stehende Haare lassen sich noch immer ausziehen, jedoch zeigt die haarlose Fläche keinerlei Belag und näßt auch nicht mehr.

30. 7. 38. R. Vl.: In der oberen sowie der unteren Hälfte des ovalen Bezirkes ist beginnende Geschwürsbildung zu sehen. Der Belag ist fast verschwunden, jedoch näßt der Defekt.
L. Vl.: Am unteren und linken Rande haben sich mehrere kleine trockene Ulcera gebildet. In der Mitte liegt ein schmierig belegtes, trichterförmiges Geschwür von annähernd ovaler Form; an den Rändern immer noch Haarausfall.
L. Hl.: Die Haare rings um den Defekt sitzen fest. Die Borken haben sich nicht verändert.

4. 8. 38. R. Vl.: Im oberen Teil des haarfreien Bezirkes sieht man ein trockenes, kleines Geschwür mit erhabenen Rändern, im unteren ein solches mit nässender Oberfläche. Beide zusammen haben etwa die Größe eines Zweipfennigstückes.
L. Vl.: Außer einer deutlich sichtbaren Vertiefung des Ulcuskraters keine neuen Veränderungen.
L. Hl.: Die Borken haben sich zum Teil abgestoßen.

9. 8. 38. R. Vl.: Keine neuen Veränderungen, aber noch immer Haarausfall.
L. Vl.: Am Grunde des Geschwüres lösen sich nekrotische Gewebsfetzen. Der gesamte Defekt ist mit schmierig-eitrigen Belägen bedeckt, die einen fauligen Geruch ausströmen lassen. Die randständigen Ulcerationen nässen zwar, doch sind sie frei von Belag. Haarausfall besteht noch immer.
L. Hl.: Keine Veränderungen gegenüber dem Zustand vom 4. 8.

19. 8. 38. R. Vl. Der untere Teil des haarfreien, ulcerierten Bezirkes näßt nach wie vor. Das kleine trockene Geschwür im oberen Teil scheint sich in Rückbildung zu befinden. Es sind dort zwei größere, rötlich-braune Borken entstanden. (Abb. 3.)

Abb. 3.



L. Vl.: Das mittelständige Ulcus hat sich gereinigt; es ist fast frei von Belag. Jedoch beginnt jetzt auch am

am rechten Rande ein geschwüriger Zerfall einzusetzen. L. Hl.: sämtliche Borken sind abgefallen. Die 2,4 cm große, haarlose Hautstelle zeigt keine entzündlichen Erscheinungen mehr, sondern nur deutliche Pigmentation. Die Haut ist auf der Unterlage gut verschieblich. Der ganze Defekt ist in Heilung übergegangen. (Abschluß der Beobachtung.)

29. 8. 38. R. Vl.: Zustand wie am 19. 8.
L. Vl.: Das große Ulcus ist frei von Belägen; sonst keine neuen Veränderungen. (Abb. 4.)

Abb. 4.



9. 9. 38. R. Vl.: Das nässende Ulcus ist erneut eitrig belegt. Das in der oberen Hälfte des Defektes befindliche Geschwür dagegen zeigt lebhafte Tendenz zur Regeneration.
L. Vl.:Erneut aufgetretener Belag auf dem mittelständigen Ulcus zeigt, daß die destruierenden Vorgänge noch nicht zum Stillstand gekommen sind.

19. 9. 38. R. Vl.: Der Defekt im oberen Teil der haarfreien Hautstelle macht gute Heilungsfortschritte, während der im unteren Teil liegende nach wie vor näßt. Der ganze Bezirk ist hier auf der Unterlage nur schwer verschieblich, ein Zeichen dafür, daß auch die tieferen Hautschichten durch die Röntgenverbrennung in Mitleidenschaft gezogen worden sind. Der obere, mit nur noch wenigen Borken belegte Abschnitt, ist auf der Unterlage gut verschieblich.

L. Vl.: Keine wesentlichen Veränderungen gegenüber dem Zustand vom 9. 9.

19. 9. 38. R. Vl.: Auf dem gesamten haarfreien Bezirk ist keine nässende Stelle mehr festzustellen. Das Ulcus hat sich gereinigt und zeigt Heilungstendenz. In der oberen Hälfte der kahlen Stelle sind alle Borken abgefallen. Die Rötung ist überall verschwunden. Haarausfall besteht nicht mehr. (Abschluß der Beobachtung.)
L. Vl.: Hier besteht ein tiefes, kraterförmiges Geschwür, das an Tiefe und Ausdehnung noch zugenommen hat. Der haarfreie Bezirk mißt etwa 7,3 cm, das Röntgenulcus 3,2 cm. Die randständigen Geschwüre sind gleichfalls größer geworden. Das mittelständige Ulcus zeigt stark wulstige, gerötete und teilweise unterminierte Ränder. Der Grund desselben ist nach wie vor schmierig-eitrig belegt. Der gesamte Defekt ist fest mit der Unterlage verbacken; die haarfreie, nicht geschwürig zerfallene Partie ist stark infiltriert. Haarausfall besteht noch immer. (Abschluß der Beobachtung.)

Wir stellen also zusammenfassend folgendes fest:

Bei den Bestrahlungen unseres Versuchstieres, die mit dem Körperhöhlenrohr nach Schäfer-Witte unter den oben genannten Bedingungen durchgeführt wurden, trat bereits bei einer Gesamtdosis von 1000 r eine Hautreaktion ein, die das Maß eines Erythems überschreitet. Die unter den höheren Dosen entstandenen Geschwüre, die den Tod des Tieres in absehbarer Zeit zur Folge haben werden, trugen einen stark zerstörenden Charakter und zeigten zum Teil erst nach sehr langer Zeit, zum Teil überhaupt keine Heilungstendenz, sondern ließen im Gegenteil immer umfangreichere und tiefer greifende Zerfallserscheinungen erkennen.

Würden wir überhaupt keinen Kappenabstand wählen, so müßten bei den dann auftretenden hohen r-Mengen (vergl. Isodosenkurve) wesentlich stärkere und ausgedehntere Zerstörungen an der Körperoberfläche auftreten. Würden wir jedoch bei größeren Kappenabständen Bestrahlungen mit den von uns verwandten Gesamtdosen in den gleichen Zeiträumen vornehmen, so ist damit zu rechnen, daß zwar einerseits geringere Hautveränderungen auftreten, daß andererseits aber infolge des erheblich stärkeren Strahlenabfalles der Einschmelzungserfolg in der Tiefe des Gewebes zu gering ist.

Wir gewinnen also die Erkenntnis, daß eine Anwendung des Körperhöhlenrohres zur Bestrahlung durch die äußere Haut hindurch nicht ohne eine schwere Schädigung des Strahlendurchgangsgebietes möglich ist. Wir sind demnach nicht in der Lage, mittels der Röntgenstrahlen durch die Haut hindurch einen Karzinomherd im Innern des Körpers zu vernichten, weil die hierzu notwendige Strahlenmenge Hautverbrennungen stärksten Grades zur Folge hat. Es ist zu erwarten, daß die menschliche Haut annähernd so reagiert wie die Haut unseres Versuchstieres.

Der oben beschriebene Tierversuch sollte dazu dienen, uns Anhaltspunkte für die Toleranzgrenze der äußeren Haut zu liefern; er sollte uns ferner zu Überlegungen anregen, unter welchen Bedingungen man eine aussichtsreiche Krebsbestrahlung bei Mundhöhlen- und insbesondere bei Rectumkarzinomen vorbereiten und durchführen kann.

Wir ziehen daher diese Folgerung:

Das Bestreben der Röhrenbauer muß es sein, ein Körperhöhlenrohr nach Schäfer-Witte zu bauen, dessen Speculum und Filter einen solch geringen Durchmesser besitzt, daß ein Einführen derselben in Mundhöhle oder Rectum ohne Schwierigkeit möglich ist. Damit aber ist die Frage, dieses Rohr auf unblutige Weise unmittelbar an ein im Rectum befindliches Karzinom heranzubringen, gelöst. Wir müssen dabei bemerken, daß vor Einsetzen der Strahlenbehandlung beim Rectumkarzinom die Anlegung eines anus praeternaturalis unumgänglich ist.

Wenn auch die Nahbestrahlung eines Rectumkarzinoms wegen der Einführung und Einstellung von Speculum und Filter nicht ganz einfach ist, so können wir uns doch nicht den Ausführungen Holfelders anschließen, wenn er sagt:

„Bei der Strahlentherapie des Rectumkarzinoms dagegen haben wir von einer zusätzlichen Bestrahlung nach Chaoul schon aus dem Grunde Abstand genommen, da die Einführung durch den Anus nicht nur technischen Schwierigkeiten begegnet, sondern auch die gezielte Richtung der Strahlen auf das Karzinom und seine Ausläufer mit wesentlich geringerer Aussicht durchführbar erscheint als in der Vagina."

Herr Witte hat uns für das von Siemens-Reiniger gelieferte Körperhöhlenrohr (Type: N 100/5) ein Schrägfilter mit Speculum gebaut, dessen Durchmesser von 2,6 cm hart an der Grenze des technisch Möglichen liegt. Bei Enddarmgesunden war die vorsichtige Einführung des Speculums ohne große Mühe möglich. Wir

empfehlen jedoch, eine Stunde vor jeder Bestrahlung eines Rectumkarzinoms mit dem Körperhöhlenrohr ein Pantoponzäpfchen und eine halbe Stunde zuvor ein Anaesthesinzäpfchen zu verabfolgen. Während bei Männern die Einstellung des Speculums nur unter Kontrolle des Auges durch das Speculum erfolgen kann, ist es bei Frauen unter Umständen möglich, diese Einstellung allein durch den tastenden Finger von der Vagina aus zu erreichen.

Am Schlusse dieser Arbeit möchte ich Herrn Dr. Klaus von Haefen, Facharzt für Chirurgie und Assistent der Klinik, für die Anregung zur Dissertation und die freundlichst gewährte Hilfe bei Anfertigung der Arbeit herzlich danken.

Schrifttum.

1. G. F. Hänisch und H. Holthusen: Einführung in die Röntgenologie. Georg Thieme-Verlag, Leipzig 1933.
2. H. Holfelder: Die Röntgentiefentherapie. Georg Thieme-Verlag, Leipzig 1938.
3. H. Schäfer und Witte: Über eine neue Körperhöhlenröntgenröhre zur Bestrahlung von Uterustumoren. Strahlentherapie 1932, Band 44, S. 283 ff.

Lebenslauf.

Einem alteingesessenen thüringischen Bauerngeschlecht entstammend, wurde ich am 30. Januar 1915 als zweites Kind des Rektors Rudolf Oswald und seiner Ehefrau in Meuselwitz geboren.

Nach dem Besuche der Volksschule in Bad Salzgitter und Rosdorf trat ich Ostern 1925 in das staatliche Gymnasium in Göttingen ein, wo mir 1934 das Zeugnis der Reife zuerkannt wurde. Im Anschluß hieran leistete ich die vorgeschriebene Arbeitsdienstzeit ab und wandte mich im Herbst des gleichen Jahres in Göttingen dem Studium der Medizin zu, wo ich nach 5 Semestern die ärztliche Vorprüfung bestand. Nach einem 1937 erfolgten Hochschulwechsel, der mich für ein Semester nach Rostock führte, kehrte ich wieder an meine Heimatuniversität zurück.

Jetzt stehe ich in meinem neunten Studiensemester und beabsichtige, im Sommer dieses Jahres an der Georg-August-Universität zu Göttingen die medizinische Staats- und Doktorprüfung abzulegen.